Freiburg i/B.

1932.

Aus der chirurgischen Universitätsklinik in Freiberg im Breisgau
Direktor: Prof. Dr. Rehn.

Der operative Zugang zum Kiefergelenk.

Inaugural-Dissertation

zur Erlangung der Doktorwürde in der Zahnheilkunde der hohen Medizinischen Fakultät der Albert Ludwigs-Universität, Freiburg/Br.

vorgelegt von

Werner Wetzel, approb. Zahnarzt.

R. UNIV.
BIBLIOTHEEK
LEIDEN

Meinen lieben Eltern

in Dankbarkeit gewidmet.

Die meisten Erkrankungen des Kiefergelenks bedingen als letzte Heilungsmöglichkeit einen operativen Eingriff. Wenn eine Ankylosis vera einen derart schweren Grad erreicht hat, daß konservative Maßnahmen, wie Keile und Dehnungsapparate, keinen Erfolg mehr haben, dann muß und kann nur noch auf operativem Wege geholfen werden. Ebenso schafft eine Arthritis deformans des Gelenkköpfchens durch produktive Leistungen des Knochens einen Zustand, der die Funktion entweder außerordentlich beeinträchtigt oder sogar gänzlich aufhebt. Gonorrhoische Entzündungen, Osteomyelitis der Kiefer, Otitis media, akute Allgemeinerkrankungen infektiöser Natur, schließlich auch Schußverletzungen können Krankheitsbilder schaffen, die so schwer sind, daß man gezwungen wird, das Kiefergelenk operativ anzugehen.

Eine solche Operation ist — quoad vitam — nicht gefährlich, jedoch erfordert sie einen Operateur, der nicht nur sehr geschickt ist, sondern der auch über peinlich genaue anatomische Kenntnisse der Regio parotideo-masseterica verfügt.

Direkt unter der Haut und dem subcutanen Fett- und Bindegewebe liegt die Glandula parotis, die von der festen Fascia parotidea eingehüllt wird. Der größte Teil der Drüse liegt in dem retromandibulären Raum vor dem Processus mastoideus und dem Musculus sternocleidomastoideus; nur ein kleiner Teil liegt auf dem Musculus masseter in Gestalt eines Lappens. Durch die Parotis läuft der Nervus facialis, der das Schläfenbein durch das Foramen stylo-mastoideum verläßt und dann, unter Umgehung des äußeren Gehörganges, sofort in die Drüse eintritt. In der Parotis teilt sich der Nerv nach Bildung des Plexus parotideus für die einzelnen Gesichtsabschnitte auf. In der Fossa retromandibularis, parallel zum aufsteigenden Ast des Unterkiefers verläuft die Arteria carotis externa bis ungefähr in die Höhe des Tragus, wo sie sich in drei Äste teilt: die Arteria maxillaris interna, die Arteria transversa faciei und die Arteria temporalis superficialis. Die Arteria maxillaris interna läuft um den aufsteigenden Ast herum und zieht fast parallel zum Jochbogen unterhalb des Gelenkköpfchens an der Innenseite des Processus condyloideus entlang. Die Arteria transversa faciei zieht dicht unter dem Jochbogen vorbei über den Masseter zur Wange. Die Arteria

temporalis superficialis passiert dicht die Ohrmuschel, kreuzt den Arcus zygomaticus und geht über Schläfenbein und Fascia temporalis nach oben. Diese Arterien werden von der Vena facialis und ihren Ästen begleitet.

Diese kurze anatomische Repetition wird wohl genügen, um uns zu zeigen, daß mit größter Vorsicht und Gewissenhaftigkeit gearbeitet werden muß, will man keine Schädigungen setzen, die alle mehr oder weniger unangenehm sein können. Die größte Gefahr liegt wohl in einer Verletzung des Nervus facialis. Eine Durchtrennung dieses Nerven zieht unbedingt eine vollständige Lähmung der gleichseitigen Gesichtshälfte nach sich, und bedenken wir, daß der Facialis Äste an den Musculus orbicularis oculi abgibt, so ist es klar, daß der Lidschluß nicht mehr bewerkstelligt werden kann, wir haben dann das Bild des Lagophthalmus. Dadurch ist das so überaus wertvolle Sehorgan gegen äußere Einwirkungen ungeschützt und schwer gefährdet. Die Tränensekretion hört auf; das Nasenloch wird verengt, und der Patient leidet an Dyspnoe. Schließlich setzt auch die Speichelsekretion aus. Aber alle diese Schäden brauchen nicht erst infolge einer Schnittverletzung aufzutreten, es genügt eine Zerrung des Nerven, um eine Parese oder gar eine Paralyse herbeizuführen.

Eine weitere Gefahrenquelle liegt in der außerordentlich guten Blutversorgung der Regio parotideo-masseterica. Wenn man auch nicht gerade eine Verblutung zu fürchten hat, so besteht doch die Möglichkeit, daß das Leben des Patienten durch eine Thrombose oder eine Embolie ernstlich gefährdet wird.

Ein anderer wichtiger Punkt ist die kosmetische Seite der Operation. Die Schnittführung ist genau zu überlegen, damit der Patient nachher nicht durch allzu sichtbare und große Narben entstellt wird.

Wie verhält sich nun die Chirurgie zu diesen eben beschriebenen Gefahrenquellen? — Im Laufe der Jahre ist eine Reihe von Schnittführungen erdacht und ausgeführt worden, die alle das Bestreben haben, Komplikationen wie: Quetschung, Zerrung oder Durchtrennung von Nerven und Beschädigung von Blutgefäßen zu vermeiden. Ferner will man durch eine geeignete Schnittführung von vornherein den nachträglichen kosmetischen Erfolg sichern, wobei aber zu bedenken ist, daß man auch das Operationsfeld in genügender Größe freilegen muß, um auch einen funktionellen Erfolg zu garantieren.

Der einfachste Zugang ist der vertikale Schnitt in seinen beiden Modifikationen nach Bottini (1872) und Heath (1884). Bottini hat den vertikalen Schnitt als erster so ausgeführt, daß er linear und senkrecht kurz vor und parallel zum Condylus incidierte. Heath dagegen operierte

entlang den hinteren Rand vom aufsteigenden Ast, so daß er die oberen Zweidrittel bis auf den Knochen spaltete. Sonnenburg ging ähnlich vor, nur begann er schon am Kieferwinkel. Küster (um 1890) hatte sich folgende Methode zurecht gelegt: er ging 1,5—2 cm vor und 2 cm über dem Kieferwinkel ein und schnitt vertikal nach oben und parallel zum Kieferrand. Nach Durchtrennung des Masseters wurde das Periost gespalten und subperiostal weiteroperiert. Bei diesem Vorgehen werden die äußerst wichtigen oberen Äste des Facialis geschont, und durch das subperiostale Vorgehen werden zufällige Verletzungen der Nerven und Gefäße vermieden.

Die Horizontalschnitte werden in zwei Formen angewandt: erstens am Rande des Unterkiefers entlang, zweitens in der Mitte des Arcus zygomaticus entlang den unteren Rand oder etwas unterhalb desselben.

Früher ging man häufig unter Anlegung des zungenförmigen Schnittes nach Mikulicz (um 1900) vor. Der Schnitt begann ungefähr drei Millimeter vor dem Ohr und ging etwa 2,5 cm nach unten, um dann hakenförmig nach vorn umzubiegen. Nun 1,5 cm in horizontaler Richtung verlaufend, bog er nach oben um und erstreckte sich parallel zum ersten Schnitt bis zum Arcus zygomaticus. Man erhielt so einen zungenförmigen Lappen mit der Basis am Jochbogen; der Lappen wurde sorgfältig abpräpariert, um die Äste des Nervus facialis zu schonen.

Relativ günstig gestaltet sich die Operation bei Anwendung des T-Schnittes nach König (1888 und 1897). König schreibt hierüber: „Nach Abtasten des Jochbogens wird ein 3—4 cm langer Schnitt von der Ohrgrenze am unteren Jochbogenrand entlang nach vorn durch die Haut bis auf den Knochen angelegt. Auf die Mitte dieses Schnittes setze man einen senkrecht nach unten führenden von 2—3 cm Länge darauf, der aber zunächst nur die Haut durchtrennt. Der Schnitt erhält auf diese Weise T-Form.

Danach orientiere man sich zuerst über die Lage der sehr oberflächlich liegenden Temporalisgefäße, deren Pulsation leicht zu fühlen ist, vermeide eine Verletzung derselben und verlagere sie mitsamt den sie umgebenden Weichteilen nach dem Ohr zu mittels Hakenzug. Sodann schiebe man stumpf mit einem Raspatorium unter gelegentlicher vorsichtiger Unterstützung durch das Messer die Weichteile vom unteren Jochbogenrande und der Außenfläche des Gelenks nach unten und vorn zu ab, wobei die Parotis zum Vorschein kommt. Die Nervenzüge des Facialis können auf diese Weise nicht verletzt werden.

Der Gelenkspalt wird häufig zu weit nach unten gesucht, weil man sich bei der Orientierung zu sehr von dem nach vorn

vom Kieferköpfchen gelegenen Tuberculum articulare leiten läßt. Durch Bewegungen des Unterkiefers läßt sich aber feststellen, daß das eigentliche Gelenk im äußersten hinteren und oberen Wundwinkel hart an der Mündung des äußeren Gehörganges gelegen und etwas unbequem zugänglich ist."

Diese Bemerkung Königs: „Hart an der Mündung des äußeren Gehörganges" ist für eine später zu beschreibende Methode der Operationen am Kiefergelenk von größter Wichtigkeit.

Im Jahre 1851 machte Humphrey die erste Kiefergelenksresektion; hierbei legte er den sogenannten oberen Winkelschnitt. Der eine Schnitt geht vom Arcus zygomaticus zum Ohr, und zwar etwas unterhalb des Gelenkes und eine Kleinigkeit über dem Augenast des Facialis. Der andere Schnitt geht vom Ende des ersten über den Arcus zygomaticus nach oben, unter Schonung der Arteria temporalis.

Abbe (1880) hat den unteren Winkelschnitt angewendet. Zipfel hat diese Methode zwar nicht ausgeführt, aber doch ganz ausführlich beschrieben; Chavasse hat dann noch einige Verbesserungen ersonnen und die Operation verschiedene Male durchgeführt. Der Hergang ist nach Zipfel etwa folgender: Durch Untersuchung an Leichen orientierte er sich über den Verlauf des Nervus facialis und seiner Äste; er stellte fest, daß der obere Ast des Facialis ungefähr 18 mm unterhalb des Arcus zygomaticus verläuft. Er legte nun von der Basis des Jochbogens einen 4 cm langen Schnitt schief nach vorne und unten zum hinteren Rand des aufsteigenden Astes des Unterkiefers. Dann wurde ein horizontaler, 3 cm langer Schnitt entlang den Arcus zygomaticus geführt. Der so erhaltene dreieckige Lappen wurde abgelöst und nach unten umgeklappt. Nun erfolgte die Abtrennung des oberen Lappens der Parotis, nach dessen Herabziehung Köpfchen und Hals zugänglich sind. Da jedoch die Basis des Halses von einem (unsichtbaren) Nervenast gekreuzt wird, so zog er sämtliche Weichteile mit einem bis tief auf den Knochen eingeführten Haken möglichst weit herab.

Einen anderen Zugang versuchten Hedrich (1891) und Cabot (1897), indem sie über dem Gelenkköpfchen einen Kreuzschnitt legten.

Einen ganz neuartigen Weg schlug Kraske ein. Der Schnitt beginnt hinter der Ohrmuschel ungefähr fingerbreit unterhalb des oberen Ansatzes derselben; von hier aus verläuft er in der Falte bogenförmig nach oben und vorne um den oberen Teil der Muschel herum. Nun zieht er sich nach vorn hinüber und geht unmittelbar vor dem Ohre um 1 cm unter den Rand des Arcus zygomaticus.

Nun vertieft man den Schnitt durch den Knorpel der Ohrmuschel und durchtrennt auch die vordere Wand des knorpeligen Gehörganges. Jetzt kann die Ohrmuschel nach unten und hinten gezogen werden.

Auf den ersten Schnitt setzt man einen zweiten senkrecht darauf; dieser zweite Schnitt verläuft nach vorne entlang den unteren Rand des Arcus zygomaticus in einer Ausdehnung von ungefähr 3 cm. Die durchtrennte Arteria temporalis wird doppelt unterbunden.

Nunmehr kommen wir zu einer ganz neuartigen Methode der operativen Freilegung des Kiefergelenks, das ist der retroauriculäre Zugang nach Bockenheimer, und seiner Modifizierung durch Axhausen.

In seiner Arbeit „eine neue Methode zur Freilegung der Kiefergelenke ohne sichtbare Narben und ohne Verletzung des Nervus facialis“ (Ztrbl. f. Chir. 1920. II) kommt Bockenheimer zu dem Schluß, daß die vorher angeführten Schnittmethoden keine Sicherheit für die Schonung des Nervus facialis bieten. Er behauptet, daß in 20% aller operierten Fälle der Facialis verletzt wird. Ein Vorgehen von der Mundhöhle aus lehnt er ab, weil die Verletzung der Arteria maxillaris interna selten vermieden werden kann, und die Unterbindung derselben auf große Schwierigkeiten stößt; ferner ist eine Heilung per primam selten möglich, wegen der Infektionsgefahr vom Munde her.

Für seine neue Schnittführung ging Bockenheimer von folgendem Fall aus: Eine Patientin, 14 Jahre alt, litt nach Scharlach an doppelseitiger Kiefergelenksankylose und konnte die Zahnreihen nur 2 mm öffnen. Die Patientin verlangte, daß bei der Operation der Nervus facialis geschont werden müsse, und daß keine sichtbaren Narben zurückbleiben dürften. Infolgedessen kam Bockenheimer auf die Idee, das Kiefergelenk nach Ablösung des Ohres anzugehen. Nachdem er sich durch Präparation an der Leiche überzeugt hatte, daß dieser Weg relativ einfach war, beschloß er die Operation.

Er begann die Operation hinter der Ohrmuschel mit einem bogenförmigen Schnitt, der weder zu weit nach oben noch zu weit nach unten ging, um oben die Gefäße und unten den Facialisstamm zu schonen, ferner um genügende Deckung der Narbe zu erzielen. Er incidierte bis auf den Knochen; danach wurde das Ohr nach vorne gezogen und, unter Abtastung des Knochens nach vorne gehend, der knorpelige Gehörgang mit einem Querschnitt durchtrennt, worauf nach weiterer Vorziehung des Ohres das Kiefergelenk sichtbar wurde.

Nach Ausführung der beabsichtigten Operation wurde das Ohr reponiert und durch Naht fixiert. Die Heilung des durchschnittenen knorpeligen Gehörganges wurde durch Einführung eines Gummirohres unterstützt.

Der Erfolg der Operation zeigte, daß die gestellten Forderungen erfüllt waren. Die Mimik war völlig erhalten, Narben waren nicht zu sehen und Gehörstörungen traten nicht auf.

Axhausen hat nun dieses Verfahren etwas abgeändert. Er schreibt in der Zeitschrift „Der Chirurg" (1931, Heft 16), daß das Vorgehen „trotz warmer Empfehlung Bockenheimers" keinen Anklang gefunden habe, wahrscheinlich infolge von Komplikationen, die durch die Durchtrennung des knorpeligen Gehörganges entstanden sind: „die erhöhte Infektionsgefahr und die Möglichkeit von Heilungsstörungen und narbigen Verengerungen am Gehörgang". Axhausen hat bei 15 Operationen nach Bockenheimer nachträglich plastisch-operative Korrekturen vornehmen müssen und wurde so zu seiner Methodik geführt, die die obenerwähnten Bedenken ausschließen sollen.

Axhausen verlegt den ersten Akt der operativen Freilegung in die Ohrmuschel. Nach fachärztlicher Untersuchung des Ohres — zwecks Ausschaltung offener Mittelohrkatarrhe — wird das äußere Ohr vorbereitet, durch Ausspritzung und Öleinträufelung. Am Operationsmorgen wird das Ausspritzen wiederholt, dann wird getrocknet. Der äußere Gehörgang samt der Ohrmuschel wird mit Tinctura jodi eingepinselt, darauf wird der Gehörgang mit einem Tampon verschlossen, der bis zum Ende der Operation liegen bleibt.

Jetzt beginnt die eigentliche Freilegung. Der Gehörgang wird am Übergang in die Ohrmuschel durchschnitten, und zwar wird die Schnittlinie vorn über den Tragus geführt, hinten wird der Knorpel in seiner ganzen Tiefe durchschnitten. Nachdem die Ohrmuschel nach vorne gezogen worden ist, wird die Ohrrinne von oben bis unten durchtrennt; jetzt wird in die Tiefe operiert.

Nach Beendigung der Operation wird das Ohr zurückgelegt, „wobei der am Gehörgang haftende Teil sich ganz von selber in den Defekt der Ohrmuschel einlegt". Nunmehr kann genäht werden, nach Entfernung des Tampons wird ein komprimierender Verband angelegt.

Fast alle beschriebenen Schnittführungen sind am Patienten erprobt worden. Inwieweit die Operationen am Kiefergelenk gelungen sind, ist hier nicht zu erörtern. Die kritische Betrachtung der Methoden hat vielmehr in anderer Richtung zu erfolgen: welche verbürgen ein Maximum der Sicherheit gegenüber der Facialisverletzungen. Von großem Wert bei der Wahl der Hautschnitte ist es, bereits von vornherein die Gewißheit zu haben, daß man ein genügend großes Operationsfeld erhält. Auch der Wunsch, eine Narbe von minimalstem Ausmaß zu setzen, ist mitbestimmend bei der Beurteilung der Freilegungswege zum Kiefergelenk.

Was die Durchschneidung des Nervus facialis angeht, so vermeiden die angeführten und erläuterten Methoden fast alle mit Sicherheit eine solche. Wie wir sehen werden, ist es zu einer eigentlichen Durchschneidung des Facialis nur ganz selten gekommen.

Die einfachen Schnitte nach Heath, Sonnenburg und Bottini genügen in den allerwenigsten Fällen. Auch der Bogenschnitt von Bassini ist nicht ausreichend.

Der horizontale Schnitt entlang den Arcus zygomaticus wird heute noch zuweilen angewandt.

Der zungenförmige Schnitt nach Mikulicz hat seine Vorzüge darin, daß die Gefahrenquote sehr niedrig ist, und daß eine kaum sichtbare Narbe zurückbleibt. Aber das freigelegte Operationsfeld ist selten groß genug.

Die oberen Winkel- und Kreuzschnitte sind wegen der zurückbleibenden Narben unbeliebt.

Ebenso ungünstig ist in dieser Beziehung der Schnitt nach Kraske, wenngleich die Gefahr einer Facialisschädigung gering ist.

Etwas besser sind die T-Schnitte nach König und die unteren Winkelschnitte nach Abbe, Zipfel und Chavasse.

Wenn man bedenkt, daß die meisten Patienten, die für eine Kiefergelenksoperation in Frage kommen, jugendlichen Alters und größtenteils Frauen sind, so ist es verständlich, daß die postoperative Narbenbildung für die Wahl des Hautschnittes maßgebend ist.

Um den Wert der Hautschnitte zu verstehen, ist es nötig, nochmals auf die Komplikationen einzugehen. Was die Asphyxie betrifft, so brauche ich mich darüber nicht zu äußern, weil sie ja nicht von der Wahl der Hautschnitte abhängig ist.

Über Blutungen stärkeren Grades ist in der Literatur verschiedentlich berichtet worden. Nach Orloff sind zwei Fälle einer Blutung aus der Arteria maxillaris interna beobachtet worden. Der eine Fall blutete schwer nach Abtragung des Knochens. Über den zweiten Fall schreibt Lentz: „le soir à 9 heures je trouve le malade complètement baigné dans son sang". Die Wunde wurde eröffnet, und die Arteria maxillaris interna unterbunden. Wahrscheinlich war diese Blutung durch Arrosion des Gefäßes infolge einer Eiterung eingetreten. Cabot berichtet über eine Verletzung der Arteria carotis externa; er schreibt: „it is true that a case is reported in which the carotid artery was wounded".

Über Verletzungen des Nervus trigeminus finden sich nur zwei Angaben. Bei einem senkrechten Hautschnitt, entlang den Rand der Mandibula, wurden Trigeminusäste durchtrennt; die Folge davon war, daß die betreffende Wange bis zur Lippen-

hälfte nicht mehr sensibel war. Eine ähnliche Störung beobachtete Orloff in einem seiner operierten Fälle.

Am häufigsten und gefürchtetsten und deshalb auch am meisten beschrieben sind die Fälle, bei denen postoperative Schädigungen im Gebiete des Facialis auftraten. So berichtet Orloff allein von drei Fällen einer Parese der oberen Facialisäste und von zwei Fällen einer Parese aller Äste. In der Literatur sind ferner 12 sichere Fälle einer Parese respektive Paralyse und zwei unsichere angegeben. In Anlehnung an Orloff bringe ich kurz die beschriebenen Fälle.

Abbe operierte einen 10jährigen Knaben nach seiner Methode. Trotz sorgfältigster Präparation und Loslösung der Parotis stellte sich eine Schädigung verschiedener Facialisäste ein. „Pendant une semaine environ, il eut un feu d'abaissement de la joue et de l'angle des lèvres, qui disparut rapidement. La paralyse de l'orbiculaire plus accentuée au debut s'atténua également assez vite."

Sklifassewski beobachtete bei zwei Operationen eine Lähmung des Gesichtsnerven. Der betreffende Fall wurde zweimal operiert und nach beiden Eingriffen traten die Schädigungen ein. Der Schnitt wurde in Form eines umgekehrten L gelegt (⌊). Der horizontale Anteil des Schnittes wurde ein Zentimeter unter den unteren Rand des Jochbogens gelegt; darauf senkrecht ein Zentimeter vor dem äußeren Gehörgang ein zweiter Schnitt. Am Abend nach der Operation klagte die Patientin über Augenschmerzen, auch konnte sie die Lider nicht schließen. Nach etwa drei Wochen war die Störung fast behoben, bis auf einen Millimeter war der Lidschluß vollständig. Nach der zweiten Operation an derselben Patientin fand sich eine Facialislähmung im Bereich der Unterlippe.

Heath berichtet von zwei Störungen. Das eine Mal kam es zu einer „partiellen Lähmung der linken Gesichtshälfte", operiert wurde mit einem senkrechten Schnitt am hinteren Rande der Mandibula. Im zweiten Fall operierte er von einem horizontalen Schnitt über dem Halse des Gelenkköpfchens aus. Am zweiten Tage nach der Operation wurde festgestellt, daß das untere Lid gelähmt war.

Kulenkampf beobachtete eine Lähmung der Oberlippe. — Rechnitz berichtet von einer Facialisschädigung nach der Operation nach König. — Ollier schreibt von einer Lähmung der Augenlider, die drei Monate anhielt. — Capony berichtet über eine rechtsseitige Facialislähmung, die sogar 13 Monate dauerte. „Mais le malade dit n'eu être aucunement gêné."

Lentz teilt außer einer Lähmung des oberen Lides, „due à la section d'un rameau palpébral du facial", noch weitere schwere Komplikationen mit. Nach drei Tagen stieg die Temperatur auf 39°, es kam zu einer phlegmonösen Entzündung mit

anschließender Nekrose, wobei auch die Arteria maxillaris interna arrodiert wurde; so entstand noch eine starke Blutung.

Baumgärtner berichtet von einem Fall, der nach Kraske operiert wurde. Nach zwei Tagen sah man eine Lähmung des oberen Facialisastes, die nie gänzlich geschwunden ist. Noch nach zwei Jahren konnte man eine Unregelmäßigkeit in der Bewegung der Stirne feststellen.

Cabot bringt einen Fall, bei dem die Patientin behauptete, die Schließung des linken Auges sei anstrengender als beim rechten. Er operierte vom senkrechten Schnitt aus. Eine andere seiner Patientinnen gab an, von nervösen Zuckungen der Augenmuskulatur befallen zu werden. Schnitt: parallel und unter dem Jochbogen. In einem dritten Fall sah er einen Unterschied in der Mimik beim Lachen; Hautschnitt war kreuzförmig über dem Köpfchen.

Tschmarke incidierte in einem Falle senkrecht vor dem Ohr. „Es entstand nach vier Tagen eine leichte Facialisparese, welche sich in geringem Lagophtalmus und leichtem Verstrichensein der Nasolabialfalte kundgab.

Aus dieser Kasuistik ergibt sich, daß die Läsion des Nervus facialis weitaus am meisten zu Komplikationen führt. Diese kann entweder entstehen, indem der Nerv oder seine Äste durchschnitten werden, oder durch Zerrung und Dehnung mittels Wundhaken. Welcher von beiden Insulten kommt nun häufiger als Urheber in Frage?

Kulenkampf und Rechnitz geben offen zu, Nervenstämme durchschnitten zu haben. Aber aus den Angaben der anderen Autoren ist ersichtlich, daß so umfassende Vorsichtsmaßnahmen getroffen waren, daß mit größter Wahrscheinlichkeit eine Durchtrennung nicht stattgefunden hat. Spricht doch Lentz davon, daß ein freigelegter Nervenast an einem Haken einem Assistenten übergeben wurde. Gegen eine Durchschneidung spricht auch der Punkt, daß die meisten Lähmungen erst nach Stunden oder Tagen bemerkt wurden. Diese Beobachtung muß zu dem Schluß führen, daß der größere Prozentsatz aller Facialisschädigungen traumatischen Ursprungs ist, daß also nur die Leitfähigkeit, aber nicht der anatomische Aufbau des Nerven oder seiner Äste gestört ist.

Aus diesen Gründen sieht man ganz deutlich, daß der operative Zugang zum Kiefergelenk vor dem Ohre ein gefährlicher, oder mindestens doch ein sehr unangenehmer Weg ist. Der prozentuale Anteil der Verletzungen des Nervus facialis ist enorm hoch, auch der kosmetische Erfolg der Hautschnitte vor dem Ohre ist durchaus nicht einwandfrei.

Ganz andere Perspektiven eröffnen sich bei der Anwendung der Schnittführung nach Bockenheimer in der Modifizierung Axhausens. Da bislang in der Literatur keine Veröffentlichungen — mit Ausnahme von Axhausen selbst —

gemacht worden sind, die zur Brauchbarkeit dieser Methode Stellung nehmen, so halte ich mich streng an seinen Artikel („Der Chirurg", 1931, Heft 16).

Axhausen hat im ganzen an 16 Fällen die von ihm angegebene Art der Freilegung des Kiefergelenks geübt. Über die Resultate däußert er sich folgendermaßen: „Die Heilung erfolgte in allen Fällen per primam. Eine narbige Verengerung des Gehörganges trat in keinem Falle ein; sie ist auch bei dieser Technik unmöglich. Die Übersicht ist ganz unübertrefflich, die Narbenbildung unsichtbar. Eine intraoperative Verletzung von Facialisästen ist ausgeschlossen. Eine vorübergehende Parese, oder eine totale Lähmung der oberen Facialisäste durch Hakendruck, die bei der Freilegung des Kiefergelenks von vorn in einem gewissen Prozentsatz der Fälle beobachtet wurde, habe ich bei der retroauriculären Freilegung des Kiefergelenks nicht erlebt."

Ein an der Freiburger Universitätsklinik nach Axhausen operierter Fall bestätigt die persönlichen Angaben Axhausens voll und ganz. In der Krankengeschichte findet sich kein Hinweis, daß die Nervenfunktion auch nur für eine kurze Zeit gestört gewesen ist.

Auch ein anderer Freiburger Fall, der nach einer hier nicht beschriebenen Methode operiert wurde — der Hautschnitt führte entlang der Haargrenze —, zeigte laut Krankengeschichte keine postoperative Komplikation weder bezüglich der Nervenfunktion noch sonst welcher Art. Auf diese Methode kann ich nicht näher eingehen, da es mir nicht gelungen ist, außer dem Freiburger Fall weitere Veröffentlichungen zu finden.

Auf Grund der oben angestellten Betrachtungen, die auf Erfahrungstatsachen beruhen, kommen wir zu dem Schluß, daß der retroauriculäre Zugang zum Kiefergelenk tatsächlich die einzig einwandfreie Methode ist.

Zum Schluß sei es mir gestattet, Herrn Privatdozent Dr. Schneider für die Überlassung des Themas und die jeder Zeit gewährte Unterstützung zu danken.

Ferner danke ich Herrn Prof. Dr. Axhausen für die Erlaubnis, die Bilder seiner Methode in meiner Arbeit veröffentlichen zu dürfen.

Ebenso bin ich Frl. Dr. Hallbaur, die mir bei der Anfertigung der Zeichnungen behilflich war, zu Dank verpflichtet.

Lebenslauf.

Am 6. April 1906 wurde ich als Sohn des Küchenchefs *Willy Wetzel* in Berlin geboren, Von Ostern bis Herbst 1912 besuchte ich daselbst die Gemeindeschule. Dann besuchte ich bis zur Sextareife in Stettin die Barnimmittelschule, welche ich nach 3 Jahren verliess, um das Marienstiftsgymnasium in derselben Stadt zu besuchen. Mit der Versetzung nach Untertertia siedelte ich auf die realgymnasiale Abteilung des Stadtgymnasiums über. Dieses besuchte ich bis zum Herbst 1925, um dann das Reformrealgymnasium in Chemnitz zu absolvieren.

Die Reifeprüfung bestand ich Ostern 1927.

Ostern 1928 wurde ich an der Albert-Ludwigsuniversität zu Freiberg im Breisgau immatrikuliert. Nach 4 Semestern bestand ich das Physikum und nach weiteren 3 Semestern das Staatsexamen am 2. November 1931. Dann belegte ich ein 8. Semester in Freiburg um promovieren zu können.

Literaturverzeichnis

Axhausen, G. Die operative Freilegung des Kiefergelenks. Der Chirurg, Jhrg. 1931, Heft 16.

Bier, Braun, Kümmel. Lehrbuch der Chirurgie. Bd. I., S. 518.

Bockenheimer, Ph. Der Nervus facialis in Beziehung zur Chirurgie. Arch. f. klin. Chirurgie. Bd. 72, S. 461.

Eine neue Methode zur Freilegung der Kiefergelenke ohne sichtbare Narben und ohne Verletzung des Nervus facialis. Ztrbl. f. Chirurgie, 1920, II. S. 1560,

Borchers, Ed. Allgemeine und spezielle Chirurgie des Kopfes.

Kirschner — Nordmann. Die Chirurgie. Bd. IV. 1. S. 912.

Orlow, L. W. Ankylosis mandibulae vera. Dtsch. Zeitschr. f. Chirurgie. Bd. 66, S. 399.

Schmieden — Fischer. Der chirurgische Operationskursus.

Sommer, René. Die traumatischen Verrenkungen der Gelenke.

Sonntag — Rosenthal. Lehrbuch der Mund- und Kieferchirurgie.

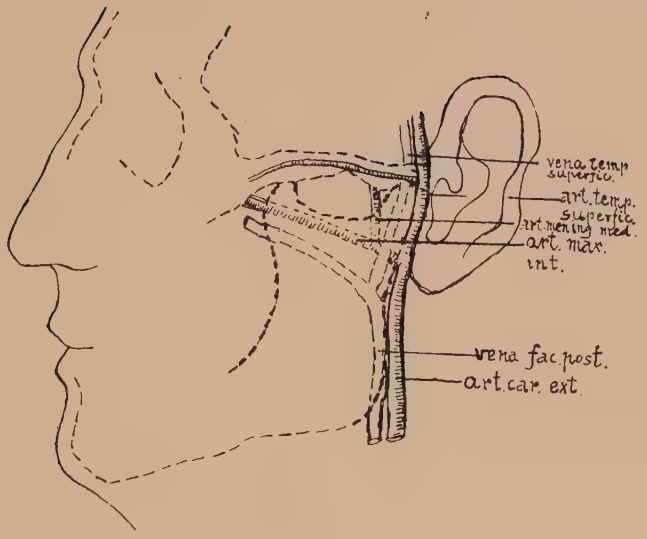
vena temp superfic.
art. temp. superfic.
art. mening med.
art. max. int.
vena fac. post.
art. car. ext.

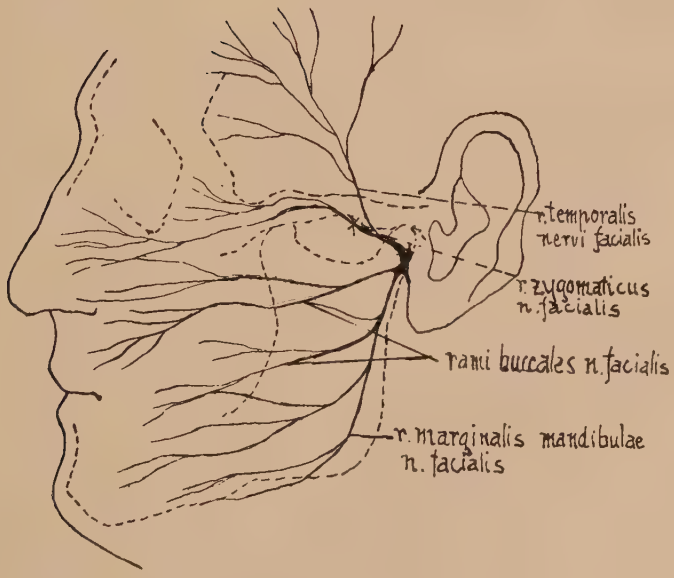
r. temporalis nervi facialis
r. zygomaticus n. facialis
rami buccales n. facialis
r. marginalis mandibulae n. facialis

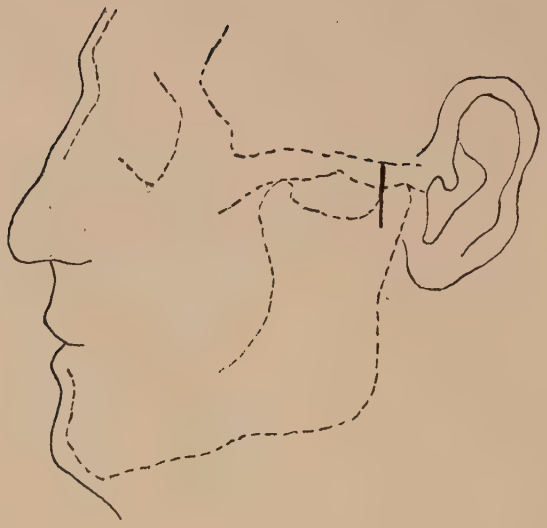

Bottini

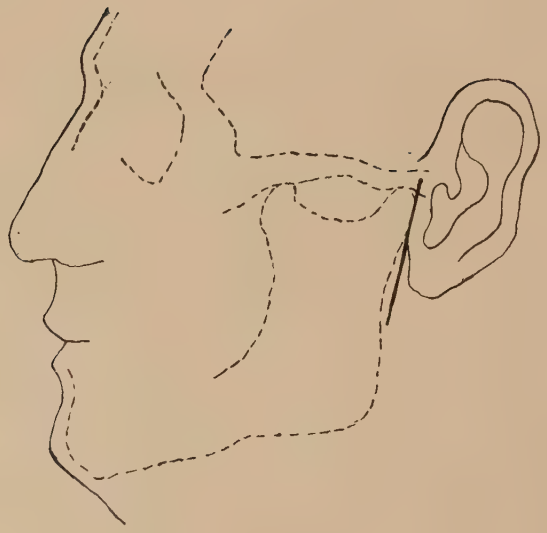

Heath

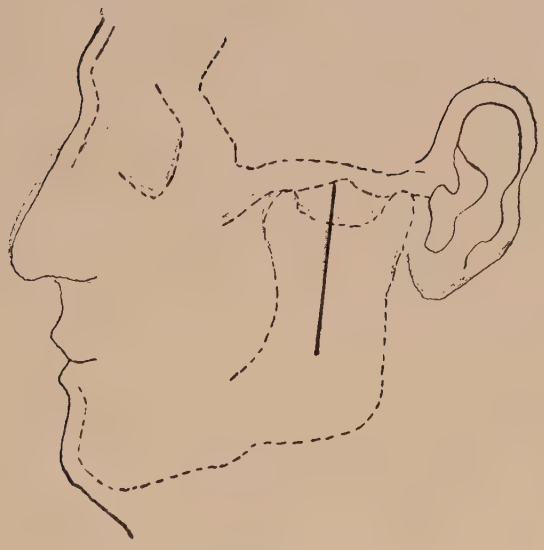

Küster

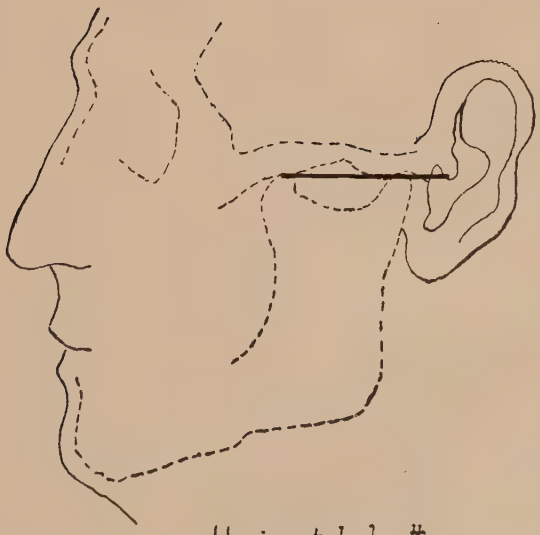

Horizontalschnitt

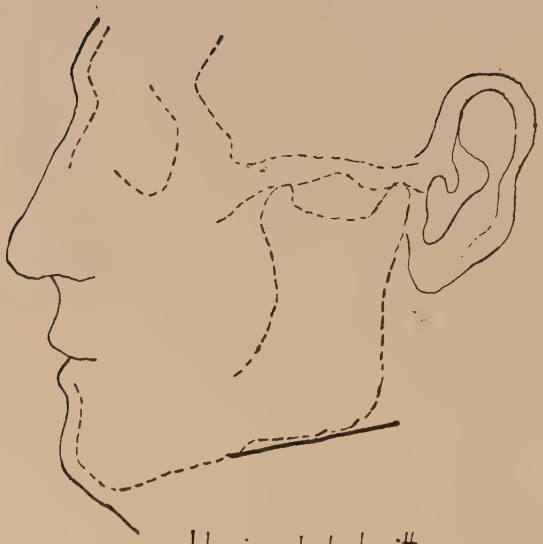

Horizontalschnitt

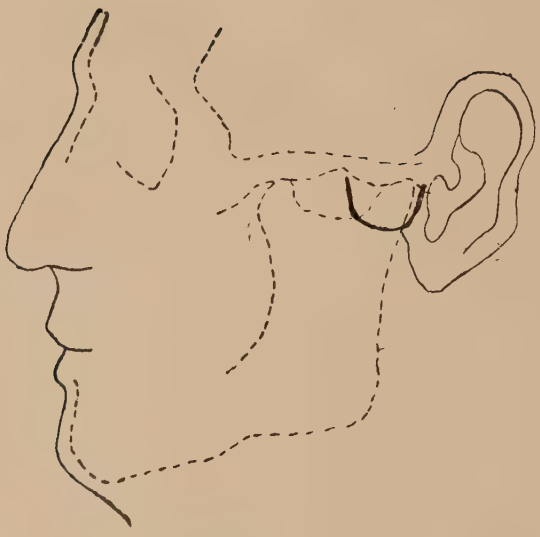

Mikulicz

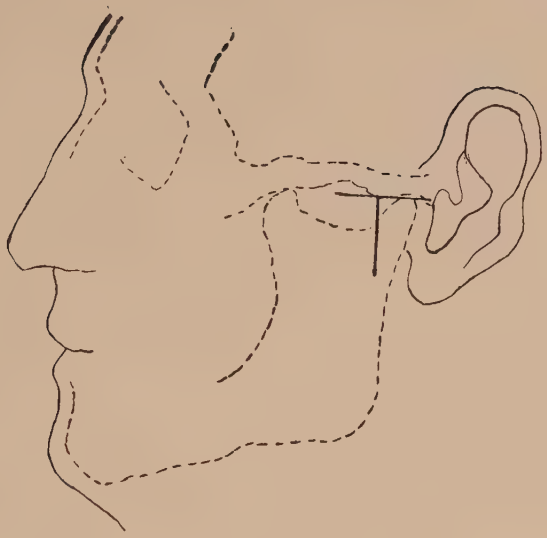

T-Schnitt nach König

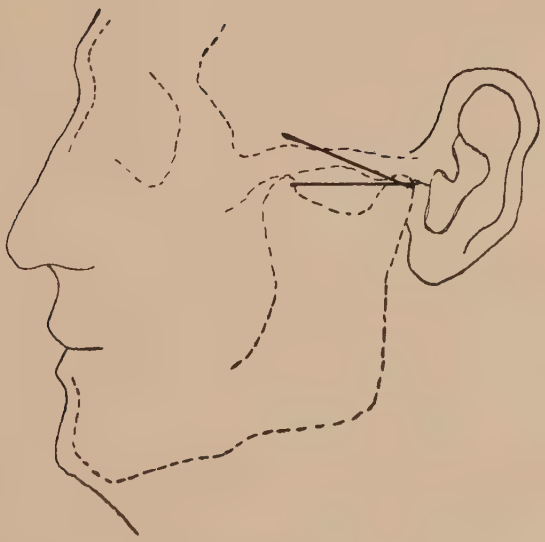

Humphrey

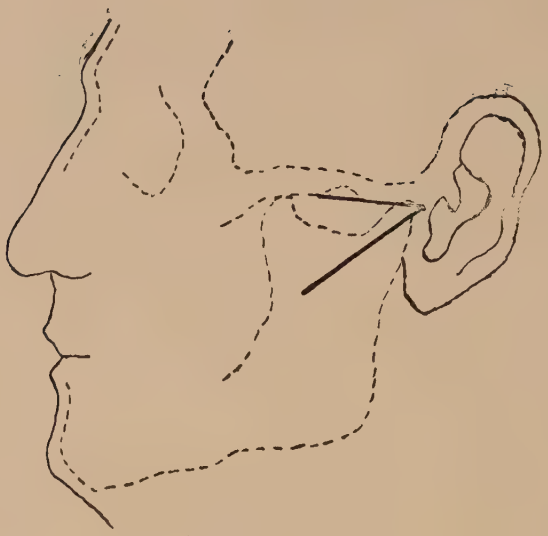

Abbe

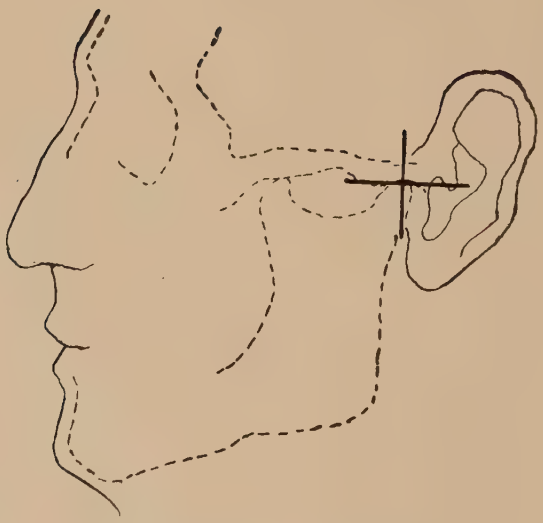

Hedrich u Cabot

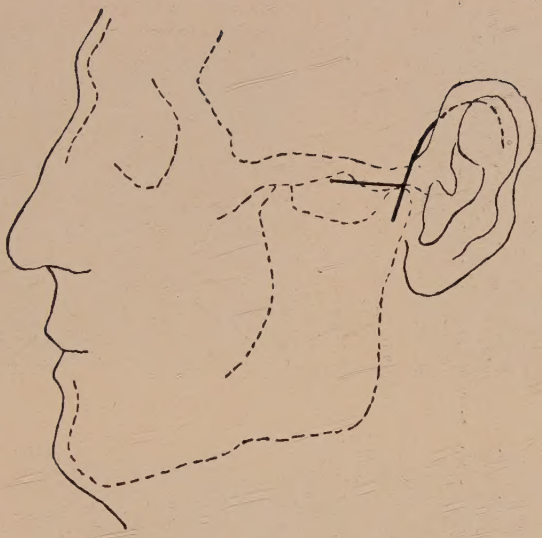

Kraske

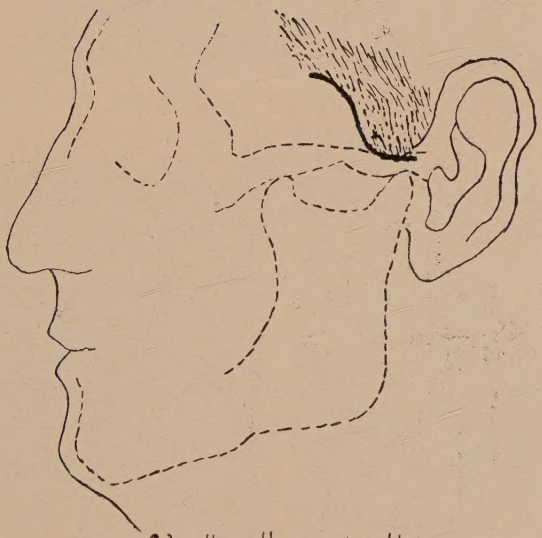

Schnitt entlang der Haargrenze

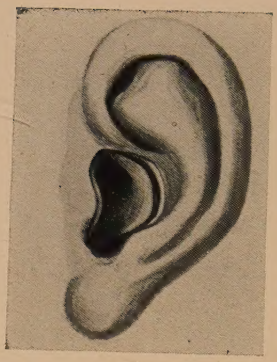

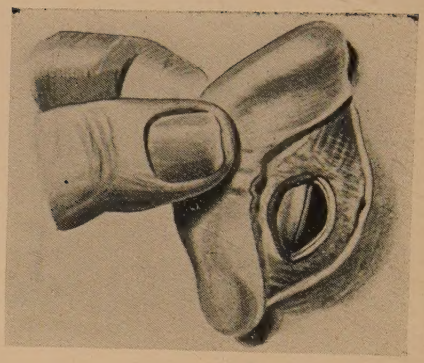

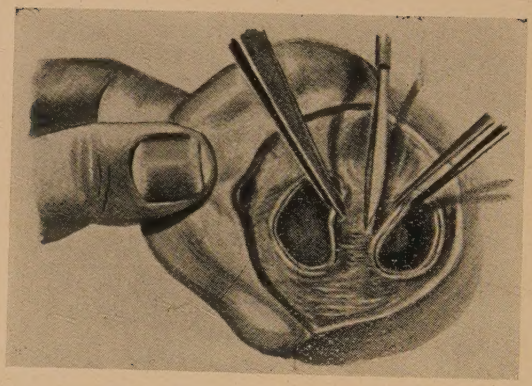

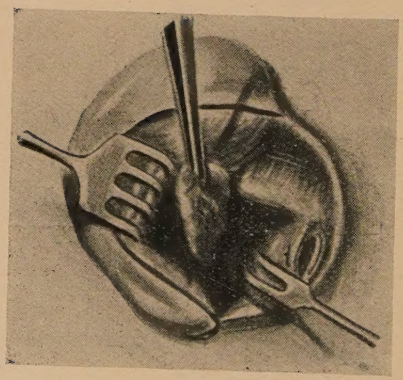

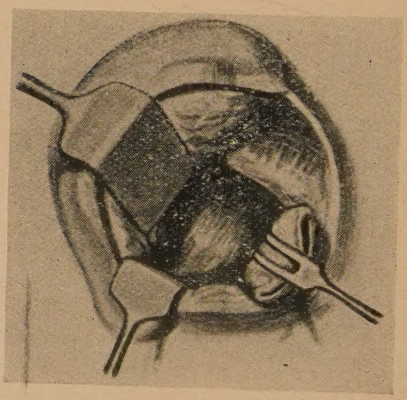

Operation nach Axhausen